CISTECTOMIA SUBTOTAL POR CARCINOMA DE CELULAS TRANSICIONALES INFILTRANTE EN UN FELIS CATUS

MVZ Ms César Alexis Ramírez Barrios[1] MVZ Alondra Galan Heredia[2] pMVZ Miriam Vargas Estrada [3]MVZ Diana Yareli Zuñiga Rodríguez.

RESEÑA

Se presenta a consulta general un felino domestico de nombre hembra de raza europeo doméstico, de 7 años, calendario de vacunación y desparasitación vigente.

ANAMNESIS

La propietaria refiere que se encontraba hipo reactiva leve hematuria y disminución en su consumo de alimento desde hace 2 semanas que ella la tiene.

EXAMEN FISICO

Los hallazgos al examen físico demuestran un paciente alerta y reactivo a estímulos externos con una FC de 145lpm, FR 25rpm, Temp 38.2, Peso 2.5kg, con evidencia de molestia en la manipulación del cuadrante caudal del abdomen al momento de la palpación, encontrándose una estructura redondeada manipulable y desplazable que concordó con la vejiga, sin embargo, esta se encontraba firme sin vaciamiento a la compresión.

LISTA DE PROBLEMAS

1.- Hipo reactiva

2.- Dolor a la palpación abdominal

3.- Vejiga con estructura firme

4.- Hematuria

5.- Hiporexia

Version publica. Filiacion de los autores: hospital Nuskë Vet Center, Morelia.

LISTA MAESTRA

I. Vejiga con estructura firme dentro de la misma (1,2,4,5)

DIAGNOSTICOS DIFERENCIALES

I. Vejiga con estructura firme dentro de la misma
   1.- Urolitiasis
   2.- Cistitis bacteriana
   3.- Carcinoma de células escamosas

DIAGNOSTICO PRESUNTIVO

I. UROLITIASIS

PLAN DIAGNOSTICO

Para corroborar el diagnostico, indicamos estudios de imagen y laboratorios clínico.

LABORATORIOS Y GABINETE

Los cuales reportan anemia macrocítica hipocrómica de tipo regenerativa, desviación a la izquierda por proceso inflamatorio en respectivo al hemograma.

La bioquímica clínica reporta hiperglucemia transitoria, azotemia prerrenal, fosfatasa alcalina aumentada, hipoalbuminemia e hipocalcemia

Examen general de orina reporta infección de vías urinarias.

Se realiza estudio radiográfico de abdomen Li-Ld y V-D, donde no se aprecia nada relevante.

Se indica Ultrasonido Abdominal.

Se observa en la vejiga una estructura intraluminal en la región craneal de la misma de forma irregular de 3cm x 3cm isoecogénica con presencia de Doppler positivo. (Figura 1)

PLAN TERAPEUTICO Y EVOLUCION

Dia 1

Se decide tomar los estudios de laboratorio, e imagen, se realiza un PAF de la masa encontrada.

Dia 2

Resultado de la citología, Carcinoma urotelial.

Dia 3

La paciente ingresa a hospital para cirugía, se canaliza con solución Hartman 2ml/kg/hr y se administra piroxicam 0.2mg/kg, tramadol 2mg/kg, y ampicilina 20mg/kg.

Dia 4

La paciente es preparada para laparotomía exploratoria de forma convencional.

CIRUGIA

Se realiza tricotomía desde xifoides hasta pubis, se premédica con Dexmedetomidina 3mcg/kg y tramadol 2mg/kg con esto permitió el rasurado y la preparación para la inducción que fue realizada con propofol a titulación para intubar orotraqueal mente, se mantiene la anestesia con isoflurano CAM 1% y bloqueo del cuadrado lumbar bilateral con lidocaína al 2% a dosis de 0.4ml/kg punto.

Se realiza antisepsia con clorhexidina al 2% y alcohol al 70%, se viste al paciente de forma convencional para cirugía y se realiza celiotomia exploratoria.

Se incide piel, subcutánea y línea alba para llegar al abdomen caudal e identificar la vejiga para exponerla.

Se procede a realizar referimiento de las regiones bilaterales para poder realizar la extirpación quirúrgica del 80% de la vejiga craneal.

Se protege la vejiga con gasas para evitar que la orina entre a cavidad abdominal y se procede a incidir la cara ventral con hoja de bisturí No 11 cráneo caudal, se evidencia el tumor en forma de “coliflor” sangrante deteniendo la hemorragia con gasa y epinefrina tópica.

Se realiza incisión circunferencial antes de llegar al trígono vesical para reseccionar la mayoría del tumor.

Una vez retirado el tumor se procede a controlar sangrado y se realiza inicio de sutura con sutura monofilamento absorbible 3-0 de tipo caprolactona en 2 patrones sin incidir la mucosa de la vejiga, el primero con patrón de sutura continuo simple aposicional y el segundo invaginante en patrón de lembert.

Se realiza prueba de fuga con solución salina y se verifica que no existan fugas.

Se realiza lavado abdominal con solución fisiológica salina de abdomen y se procede a cerrar abdomen de forma de rutina suturando línea alba con acido poliglicolico 2-0 en patron continuo simple, tejido celular subcutáneo con acido poliglicolico 3-0 y finalizando con sutura en piel con nylon 2-0 en sutura separados simples.

Se mantiene en hospital medicadam con piroxicam 0.1mg/kg, ampicilina 20mg/kg y tramadol 2mg/kg en su recuperación.

Se manda a histopatología confirmando diagnostico. (Figura 3)

Dia 5

La paciente se recupera adecuadamente aceptando alimento húmedo, teniendo hematuria, poliuria como efecto adverso de la cirugía.

La paciente se va a casa con buena evolución

Dia 12

La paciente regresa a valoración y retiro de puntos de sutura sin ninguna complicación, se realiza eco abdominal sin presencia de nuevos tumores ni rupturas.

DISCUSION

A diferencia del carcinoma de células transicionales (CCT) en perros, la incidencia de CCT en gatos es muy baja y se han publicado pocos estudios, la información que tenemos no representa mayor a 20 estudios en los últimos años.

En respectivo a la edad de presentación, esta corresponde a la misma que lo reportada por Schwarz P (1985) entre 10 y 15 años.

La sinología clínica puede ser muy vaga por la ubicación y signos esporádicos, en su mayoría reporta hematuria, disuria, estranguria, poliuria y en casos avanzados disnea concordando con lo reportado por Walker DB (1993)

El diagnóstico de la enfermedad puede resultar fácil de realizar al momento del abordaje médico (Bommer X, et al, 2012) la punción por aguja fina, el lavado vesical, ultrasonido e imagen radiográfica resultaron los puntos de partida para un diagnostico adecuado de la enfermedad confirmando por histopatología, concordando con lo hecho con

En respectivo al tratamiento la cistectomía parcial sigue siendo parte fundamental del tratamiento o a veces la única opción viable, siempre y cuando el trígono vesical este libre (Griffin, M. A. 2019) En un estudio dos gatos con tumores localizados en el trígono vesical que fueron sometidos a cistectomía parcial, uno requirió reimplantación ureteral y el otro la resección de una papila ureteral. En los casos en los que se reportó la proporción de pared vesical extirpada, el promedio fue del 50 %, con valores que oscilaron entre el 20 % y el 65 %. No se realizó ninguna cistectomía radical.

Además, siete gatos fueron sometidos únicamente a biopsia quirúrgica. La ubicación de los tumores en estos animales correspondió a la pared dorsal, el trígono con extensión hacia los uréteres, la afectación simultánea de las paredes

dorsal y ventral, y presentaciones multifocales o difusas. En uno de los casos no se informó la localización del tumor en el caso de estuvo adherida a la pared dorso craneal.

Respecto a los resultados quirúrgicos, la extirpación fue completa en nueve gatos, mientras que en doce se detectó presencia de células tumorales en los márgenes quirúrgicos como en el caso de nuestro paciente.

Aunque la quimioterapia y otras alternativas terapéuticas pueden contribuir al manejo de los gatos con carcinoma de células transicionales, los resultados obtenidos indican que la resección quirúrgica junto con la administración de antiinflamatorios no esteroideos debería considerarse como las principales opciones terapéuticas para los tumores del tracto urinario inferior siendo lo utilizado en (Anderson W. 1989) ya que se asocian con una mejor expectativa de evolución clínica. No obstante, estas estrategias no siempre son viables o adecuadas para todos los pacientes, y cualquier tipo de tratamiento puede ofrecer beneficios en comparación con la ausencia de intervención.

Wilson HM en 2007 reporta que la radioterapia en estos casos es poco utilizada en estos casos, por lo cual la utilización estadísticamente es clínicamente poco relevante.

El pronóstico de los gatos con carcinoma de células transicionales del tracto urinario inferior se considera generalmente reservado no sobre pasando en su mayoría los 240 días con tratamiento quirúrgico y médico, lo que pone de manifiesto la necesidad de optimizar las estrategias terapéuticas y el manejo clínico de estos pacientes. La enfermedad metastásica estuvo presente en una proporción considerable de los casos, mientras que más de la mitad de los gatos presentaron progresión tumoral documentada. Asimismo, la recurrencia después de la cistectomía fue frecuente.

La elevada incidencia de progresión y recurrencia tumoral resalta la importancia de desarrollar métodos más eficaces para el control local de la enfermedad. En este

sentido, se requieren investigaciones adicionales que evalúen el papel de la cistectomía radical y la radioterapia, con el objetivo de definir mejor su contribución al control tumoral y a la mejora de los resultados clínicos en gatos afectados por esta neoplasia.

CONCLUSION

En conclusión, el carcinoma de células transicionales del tracto urinario inferior en gatos representa un importante desafío clínico debido a su comportamiento agresivo, la frecuente progresión tumoral y la elevada tasa de recurrencia tras el tratamiento. Aunque la cirugía y los antiinflamatorios no esteroideos pueden contribuir a mejorar el pronóstico, los resultados continúan siendo limitados. Por ello, es fundamental seguir investigando y desarrollando estrategias terapéuticas más eficaces que permitan optimizar el control local de la enfermedad y mejorar la calidad de vida y supervivencia de los pacientes afectados.

LITERATURA CITADA

Bommer NX, Hayes AM, Scase TJ, Gunn-Moore DA. Clinical features, survival times and COX-1 and COX-2 expression in cats with transitional cell carcinoma of the urinary bladder treated with meloxicam. J Felin

e Med Surg. 2012 Aug;14(8):527-33. doi: 10.1177/1098612X12442041. Epub 2012 Mar 9. PMID: 22408147; PMCID: PMC11104191.

Griffin MA, Culp WTN, Giuffrida MA, Ellis P, Tuohy J, Perry JA, Gedney A, Lux CN, Milovancev M, Wallace ML, Hash J, Mathews K, Liptak JM, Selmic LE, Singh A, Palm CA, Balsa IM, Mayhew PD, Steffey MA, Rebhun RB, Burton JH, Kent MS. Lower urinary tract transitional cell carcinoma in cats: Clinical findings, treatments, and outcomes in 118 cases. J Vet Intern Med. 2020 Jan;34(1):274-282. doi: 10.1111/jvim.15656. Epub 2019 Nov 13. PMID: 31721288; PMCID: PMC6979092.

Anderson W, Dunham B, King J, Scott DW. Trasplante quirúrgico subcutáneo presuntivo de un carcinoma de células transicionales de vejiga urinaria en un perro. Cornell Vet. 1989;79:263-266.

Wilson HM, Chun R, Larson VS, Kurzman ID, Vail DM. Signos clínicos, tratamientos y resultados en gatos con carcinoma de células transicionales de la vejiga urinaria: 20 casos (1990–2004). J Am Vet Med Assoc. 2007;231:101-106

Stephenson WT, Holmes FF, Noble MJ, Gerald KB. Análisis del carcinoma de vejiga por sublocalización. La localización cistoscópica puede tener valor pronóstico. Cancer. 1990;66:1630-1635.

FIGURAS

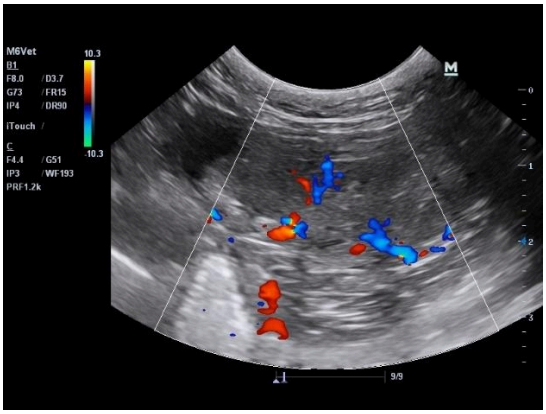

FIGURA 1

Ecografía donde se aprecia masa intraluminal de la vejiga urinaria con Doppler positivo.

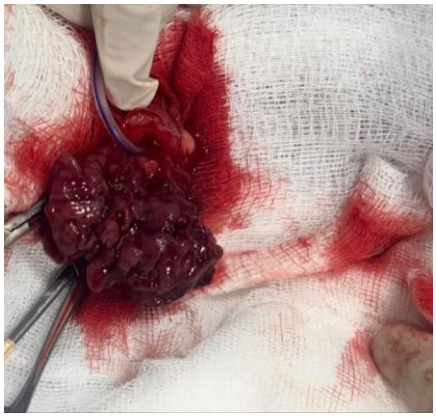

FIGURA 2

Masa vesical expuesta.

DESCRIPCIÓN MACROSCÓPICA

Se recibe un tejido de nueva formación, sin órgano de referencia, y sin especificar sitio anatómico. Mide 4.5 cm de eje mayor x 3.2 cm de eje menor x 2.5 cm de profundidad. Es amorfo, de bordes irregulares. Al corte es suave, liso, blanco con café claro.

DESCRIPCIÓN MICROSCÓPICA

Se examinan secciones que parecen corresponder a vejiga, cuya mucosa se encuentra completamente desplazada por un tejido de nueva formación compuesto por células neoplásicas del epitelio transicional, el cual, emite grandes proyecciones papilares, e infiltra la capa muscular del órgano en donde se dispone formando pequeños grupos, e islas. Dichas células son poligonales, poseen gran cantidad de citoplasma eosinofílico con aspecto espumoso, bordes mal definidos, y marcada anisocitosis, varias de las cuales exhiben grandes vacuolas en su citoplasma (células en "anillo de sello"). Sus núcleos son de gran tamaño, algunos pleomórficos, con uno a dos nucléolos pequeños, basofílicos y marcada anisocariosis. Se observan de 1 a 6 mitosis por campo 40 x. Entre el tejido tumoral hay depósitos de mineral. Las células neoplásicas invaden los bordes laterales de las secciones examinadas.

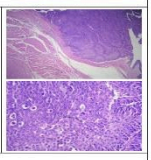

DIAGNÓSTICOS:

VEJIGA; CARCINOMA DE CÉLULAS TRANSICIONALES INFILTRANTE (UROTELIAL).

COMENTARIOS: El pronóstico para el carcinoma de células transicionales se da con base a su clasificación histológica. En este caso dicha neoplasia invade el estroma y la capa muscular del órgano, por lo que su pronóstico es reservado. En estos casos la metástasis está reportada, principalmente a tejidos adyacentes, así como, a pulmón, linfonodos regionales y hueso, por lo que se sugiere descartar cualquier posibilidad.

FIGURA 3

Histopatología.