COLGAJO DE PATRON AXIAL DE LA ARTERIA ILIACA CIRCUNFLEJA PROFUNDA DE LA RAMA DORSAL EN UN PACIENTE ONCOLOGICO CANINO

MVZ Ms Cesar Alexis Ramírez Barrios[1*] MVZ Diana Yareli Zúñiga Rodriguez[2]
MVZ Andy Lucia Cervantes García[3]

RESUMEN

Llego a consulta un perro domestico de 10 años de raza Husky Siberiano, con historia de una masa ulcerada, al examen físico presento una masa en miembro pélvico derecho, ulcerada de aproximadamente 15cm, el diagnostico presuntivo fue sarcoma de tejidos blandos. Después de los estudios complementarios, se determino que no había metástasis. Se retiro la masa y posterior a eso se realizo un colgajo de patrón axial de iliaca circunfleja profunda.

INTRODUCCION

Los sarcomas de tejidos blandos (STB) son neoplasias que derivan de las células mesenquimales, pueden aparecer en cualquier parte del cuerpo pero la localización más frecuente es el tejido subcutáneo (Castillo M.N, 2017). Muchas lesiones subcutáneas de tejidos blandos son benignas, pero los STSs comprenden el 15% de todos los tumores cutáneos en perros y 7-9% en gatos (Theilen y Medewell.1979; millar et al, 1991). No se ha encontrado ninguna predisposición consistente en cuanto a sexo o raza en perros, pero en un estudio las hembras esterilizadas están sobrerrepresentadas (Baker-Gubb et al, 2003).

RESEÑA.

Llega a consulta un canino domestico de raza Husky Siberiano, hembra, esterilizada de 10 años, peso de 22 kilogramos, de nombre .

ANAMNESIS

Propietaria comenta que desde el 2019 le ha comenzado a crecer una masa en miembro posterior derecho, crecimiento lento, no presenta dolor aparentemente, pero el día de hoy nota que se voltea a ver mucho la masa ,también se percato que olía a sangre en el espacio donde se encuentra, come y bebe agua de

Version publica. Filiacion de los autores: hospital Nuskë Vet Center, Morelia.

manera normal, orina y defeca sin eventualidades, su dieta es a base de proplan senior, anteriormente ya ha pasado por dos intervenciones quirúrgicas, en las cuales se retiraron ambas cadenas de glándulas mamarias, a causa de aparición de masas, esto se realizo en otra clínica, en julio del 2021 y se esterilizo.

EXAMEN FISICO

Al examen físico presenta FR: 103 LPM FR: 16 RPM T: 38.7°C C/C:2/5 RD:+ RT:- ACP:SCS ACA:SCS PCP: Resonante PCA: MATE MUCOSAS: Rosadas y húmedas, presenta una masa en miembro pélvico, de lado derecho, lateral, presenta una consistencia solida, es desplazable con un diámetro de 15 cm, la masa se encuentra ulcerada, con secreción sanguinolenta, presenta un 4 en escala de Melbourne, significando dolor moderado.(Imagen 1-)

LISTA DE PROBLEMAS

1.-Masa ulcerada en miembro pélvico derecho.

2.-Cirugía previa por retiro de tumores en glándulas mamarías

LISTA MAESTRA

1.-Masa ulcerada en miembro pélvico derecho.

DIAGNOSTICOS DIFERENCIALES

1.-Lipoma

2.-Mastocitoma.

3.-Sarcoma de tejido blando.

4.-Hemangioma.

5.-Histocitoma.

DIAGNOSTICO PRESUNTIVO

3.-Sarcoma de tejidos blandos.

ESTUDIOS DE LABORATORIO

En los resultados de laboratorio, la mayoría de valores en el hemograma, fueron dentro del rango de referencia, excepto de la concentración de hemoglobina corpuscular media, (MCHC) resultado por debajo de 31.6. (Imagen 2-)

En bioquímica sanguínea los valores alterados fueron glucosa 3.2 mmol/L,urea 9.4mmol/L, creatinina 96 µmol/L, ALT 72 U/L, AST 58 U/L, fosfatasa alcalina 112 U/L, bilirrubina total 18.5 µmol/L, bilirrubina directa 5.6 µmol/L, bilirrubina indirecta 12.9 µmol/L, CK 295 U/L, calcio 3.10 mmol/L. (Imagen 3-)

El urianalisis reporto un ph de 8.5, positivo a bacterias, esto es asociado a una infección urinaria. (imagen 4-)

ESTUDIOS COMPLEMENTARIOS

Se realizaron estudios radiográficos de tórax, proyecciones Li-Ld, Ld-Li y VD en las cuales no se mostraron cambios significativos, y en cadera proyección VD, en la cual se aprecia la masa, siendo en su mayoría, tejido blando.(Imagen 5,6,7 y 8).

Citología de miembro pélvico derecho, se observan muestras con moderada celularidad, predominando células de aspecto fusiforme con moderada anisocitosis, citoplasma en abundante cantidad de aspecto basófilo y en ocasiones vacuolado. Núcleo redondo a oval con moderada anisocariosis, patrón de cromatina granular grueso, nucléolos evidentes y moderada anisonucleolosis. Abundante cantidad de eritrocitos. Cuyo diagnostico fue compatible con sarcoma de tejidos blandos. (Imagen 9).

PLAN TERAPEUTICO

El plan terapéutico se basa principalmente en corregir la ulceración de la masa, mandando a casa amoxicilina con acido clavulánico 400mg/100mg, se administro 1 tableta vía oral cada 12 horas durante 10 días, clindamicina tabletas 150mg vía oral 1 tableta y ½ cada 12 horas durante 10 días, meloxicam tabletas 4mg vía oral ½ tableta cada 24 horas durante 5 días, (imagen 10) todo esto en lo que se realizaba la valoración oncológica general del paciente, realizando pruebas de gabinete, como estudios radiográficos de tórax Li-Ld, Ld-Li,VD y de miembros pélvicos para descartar posible metástasis a nivel pulmonar. Lo cual nos confirma que no hay evidencia de metástasis.

Una vez confirmado esto se sugiere citorreducción para realizar la cirugía, con 4 quimioterapias a base de doxorrubicina 30 mg/m2 teniendo un intervalo de 15 días entre cada quimioterapia. Esto debido a que se debe obtener un margen marginal mediante una disección extracapsular a través de la zona reactiva alrededor del STS.

Se realiza colgajo de patrón axial de iliaca circunfleja profunda: rama dorsal.

En esta técnica quirúrgica se emplea la arteria ilíaca circunfleja profunda emerge a través de la pared abdominal lateral craneoventral a la ala del ilion.

Técnica quirúrgica

A) Con el perro decúbito lateral, la piel lateral del abdomen y tórax es tomada, elevada y soltada para que recupere espontáneamente su posición normal. El miembro posterior es colocado en extensión relajada, perpendicular al tronco. Se uso un marcador con punta de fieltro para dibujar la línea de referencia para la incisión caudal, localizada entre el borde craneal del ala del ilion y el trocánter

mayor. La incisión craneal fue dibujada paralela a la anterior, a igual distancia entre el borde ilíaco y la incisión caudal.

B) Las líneas de referencia fueron extendidas hasta la línea media dorsal. En ese momento, se pudo crear el diseño peninsular estándar, dependió de la localización y el tamaño del defecto.

C) El colgajo fue elevado por debajo del nivel del musculo cutáneo del tronco y fascia, comenzando en el borde distante del colgajo. El colgajo resultante es rotado dentro de su arco de rotación.

E) El plan de sutura que fue empleado para afrontar tejido subcutáneo fue continuo simple, con sutura de acido poliglicólico 3-0, para finalizar se cerró piel con sutura de nylon, igual en continuo simple. (imagen 11).

D) Al finalizar la cirugía se le coloco un dren doble de succión cerrada de tipo Jackson Pratt.(imagen 12).

EVOLUCION

Día 1: Su primer noche post cirugía la paso en hospitalización sin presentar eventualidades.

Día 2: Se realizo cambio de aposito, y se realizo vaciamiento del buld del dren, recolectando un total de 70ml, una vez vaciado el dren, se mando a casa, con indicaciones de valoración en 7 días.

Día 10: Se presenta a valoración, la cicatrización va bastante bien se vaséa nuevamente el buld, la propietaria comenta que diariamiente le ha estado baseando el buld 2 veces al día recolectando 5ml aproximadamente cada 12 horas. Es retirado el dren Jackson Pratt.((imagen 13).

Día 17: Son retirados los puntos.

Día 170: No ha presentado reincidencia (Imagen 14, Imagen 15).

DISCUSIÓN

Uno de los tratamientos utilizados en oncología veterinaria es la cirugía reconstructiva en donde se utilizan diferentes técnicas como los colgajos cutáneos; los cuales son fragmentos de tejidos (muscular, piel, mucosa) transferidos con su propia vascularización de una parte donante del cuerpo a otra, ya sea local, regional o distante, utilizados para la reparación de grandes lesiones cutáneas oncológicas en donde la piel no alcanza para un cierre adecuado, de esta manera, se facilita la ampliación de las márgenes quirúrgicas, cicatrización de manera rápida y restauración eficiente de la funcionalidad y forma del tejido (Ramirez, M.P.Y 2004).

La cirugía cutánea reconstructiva abarca diferentes técnicas útiles para una adecuada cicatrización en heridas que comprenden algún grado de dificultad ya sea por deficiencia o lesión de la piel, en medicina veterinaria es generalmente utilizada para la reparación de lesiones ocasionadas por tumores, ya que además de la recesión de la masa es necesario retirar tejido adyacente por las márgenes quirúrgicas (Vila Garcia, s.f). Los colgajos son fragmentos de tejidos sanos transferidos con su propia vascularización a otra parte del organismo, el objetivo de los colgajos es cubrir los defectos en donde la piel no es suficiente para una adecuada cicatrización, de esa manera, evitar las dificultades asociadas a la cicatrización por segunda intensión, una cicatrización prolongada y cicatrizaciones frágiles, las cuales podrían provocar nuevas lesiones, así mismo permite poder ampliar las márgenes quirúrgicas con el fin de disminuir la residualidad (Pavlecti, 1990)

Existen más de 20 subtipos de STB en el perro. El pilar del tratamiento es la cirugía, la radioterapia también desempeña un papel importante en el control local de los STB. Son neoplasias poco quimiosensibles. La primera cirugía es la más importante en el control de la enfermedad. Unos márgenes histopatologicos incompletos aumentan la morbilidad por el mayor riesgo de recidiva y menor supervivencia. (Castillo N.M. 2024)Las recomendaciones quirúrgicas para los STB han sido la escisión en bloque con unos márgenes minimos de 3 cm de tejido sano circundante y un plano de fascia limpia por debajo del tumor es por esto que la mejor opción es el colgajo de patrón axial que incorpora una arteria y vena cutánea directas (Bettaglia, 2012).

Independientemente del tipo de técnica de reconstrucción avanzada empleada, la aparición seromas, inflamación, congestión, dehiscencias parciales y necrosis es relativamente frecuente. Los porcentajes de complicaciones postoperatorias son de un 89% para los colgajos axiales. A pesar de ello, muchas de estas complicaciones, cuando se detectan y tratan adecuadamente, se resuelven sin necesidad de una reintervención. El empleo sobre colgajos para el manejo de heridas, como el sistema de presión negativa, puede reducir significativamente la aparición de complicaciones y mejorar el porcentaje de éxito de la cirugía reconstructiva. Cuando se utilice, será importante reducir las presiones que se aplican en comparación con las que se emplean para tratar heridas abiertas. (Reina, R.F, …)

BIBLIOGRAFIA

Ramirez, M.P.Y (2004). “Utilización de colgajos cutáneos para la reparación de lesiones oncológicas en caninos: Revisión Literaria”. Universidad Cooperativa de Colombia, sede Ibagué.

Castillo, M.C. (2017). ”Oncología” Argos: Informativo Veterinario págs 62-68 Sarcomas de tejidos blandos en el perro.

Bettaglia, L. A. (2012). “Resolución de una herida traumática mediante un colgajo de patrón axial de arteria epigástrica superficial caudal en canino, relato de un caso”. Universidad Nacional del Nordeste .

Theilen GH and Madewell BR (1979) Tumours of the skin and subcutaneous tissues in. Veterinary cáncer medicine ed. GH Theilen and BR Medewell, pp 123-191, Lea and Febiger, Philadelphia.

Baker-Gabb M, Hunt GB and France (2003) Scoft tissue sarcomas and mast cell tumours in dogs; clinical behaviour and response to surgery. Australian Veterinary Journal 81, 732-738.

Vila Garcia, M. (s.f). Studocu. Recuperado el 1 de Noviembre de 2019, de Tema7. Cirugia reconstructiva cutánea. Cirugia sin sangrado: https://www.studocu.com/es/u/2428520

Pavlecti, M. M. (1990). Skin Flaps in Reconstructive Surgery. ScienceDirect , 20 (1), 81-103.

Reina, R.F, (2020) ”Cirugía del sistema tegumentario en pequeños animales: ¿Cierre primario, colgajo o injerto?” AUNA especialidades Veterinaria.

IMÁGENES

Ilustración 1



Ilustración 2

IDEXX Services: **ProCyte One Hematology Analyzer**

Hematology

TEST	RESULT	REFERENCE VALUE	
RBC	7.86	5.65 - 8.87 M/µL	
Hematocrit	56.1	37.3 - 61.7 %	
Hemoglobin	17.7	13.1 - 20.5 g/dL	
MCV	71.4	61.6 - 73.5 fL	
MCH	22.5	21.2 - 25.9 pg	
MCHC	31.6	32.0 - 37.9 g/dL	L
RDW	17.9	13.6 - 21.7 %	
% Reticulocyte	1.0	%	
Reticulocytes	77.7	10.0 - 110.0 K/µL	
WBC	6.27	5.05 - 16.76 K/µL	
% Neutrophils	59.9	%	
% Lymphocytes	30.3	%	
% Monocytes	5.1	%	
% Eosinophils	4.7	%	
% Basophils	0.0	%	
Neutrophils	3.75	2.95 - 11.64 K/µL	
Lymphocytes	1.90	1.05 - 5.10 K/µL	
Monocytes	0.32	0.16 - 1.12 K/µL	
Eosinophils	0.29	0.06 - 1.23 K/µL	
Basophils	0.00	0.00 - 0.10 K/µL	
Platelets	247	148 - 484 K/µL	
PDW	12.1	9.1 - 19.4 fL	
MPV	11.6	8.7 - 13.2 fL	
Plateletcrit	0.29	0.14 - 0.46 %	

Ilustración 3

Anamnesis: Paciente con masa en MPD. En 2017 se retiraron tumores de glándula mamaria.

Tratamientos:

ANALITO	UNIDADES		RESULTADO	INTERVALO DE REFERENCIA PERRO
GLUCOSA	mmol/L	*	3.20	3.49 - 6.54
COLESTEROL	mmol/L		5.60	3.12 - 6.18
TRIGLICERIDOS	mmol/L		0.87	0.24 - 1.41
UREA	mmol/L	*	9.4	2.6 - 7.91
CREATININA	µmol/L		96	< 124
RELACIÓN Urea/Cr	Calculado		24	
ALT	U/L	*	72	< 70
AST	U/L	*	58	14 - 51
FOSFATASA ALC.	U/L	*	112	17 - 111
GGT	U/L		1	< 6
BILIRRUBINA TOTAL	µmol/L	*	18.5	< 5.17
BILIRRUBINA DIRECTA	µmol/L	*	5.6	< 2.1
BILIRRUBINA INDIRECTA	µmol/L	*	12.9	< 3.4
RELACIÓN BD/BI	Calculado		0.4	
CK	U/L	*	295	48 - 261
PROTEINAS TOT.	g/L		61	53 - 70
ALBUMINA	g/L		31.2	31 - 42
GLOBULINAS	g/L		30.2	19 - 36
RELACIÓN A/G	Calculado		1.03	0,9 - 2,1
CALCIO	mmol/L	*	3.10	2.32 - 2.85
FÓSFORO I.	mmol/L		0.93	0.93 - 1.67
RELACIÓN Ca/P	Calculado		3.33	
SODIO	mmol/L		153	145 - 153
POTASIO	mmol/L		5.6	4.1 - 5.6
CLORO	mmol/L		113	105 - 116
BICARBONATO	mmol/L		17	15 - 25
ANION GAP	Calculado		29	17 - 27
DIF	Calculado		40	30 - 40
OSMOLALIDAD	mmol/L		319	285 - 320

Ilustración 4

Figura 4 reservada: la correspondencia del informe con este paciente requiere confirmacion.

Ilustración 5

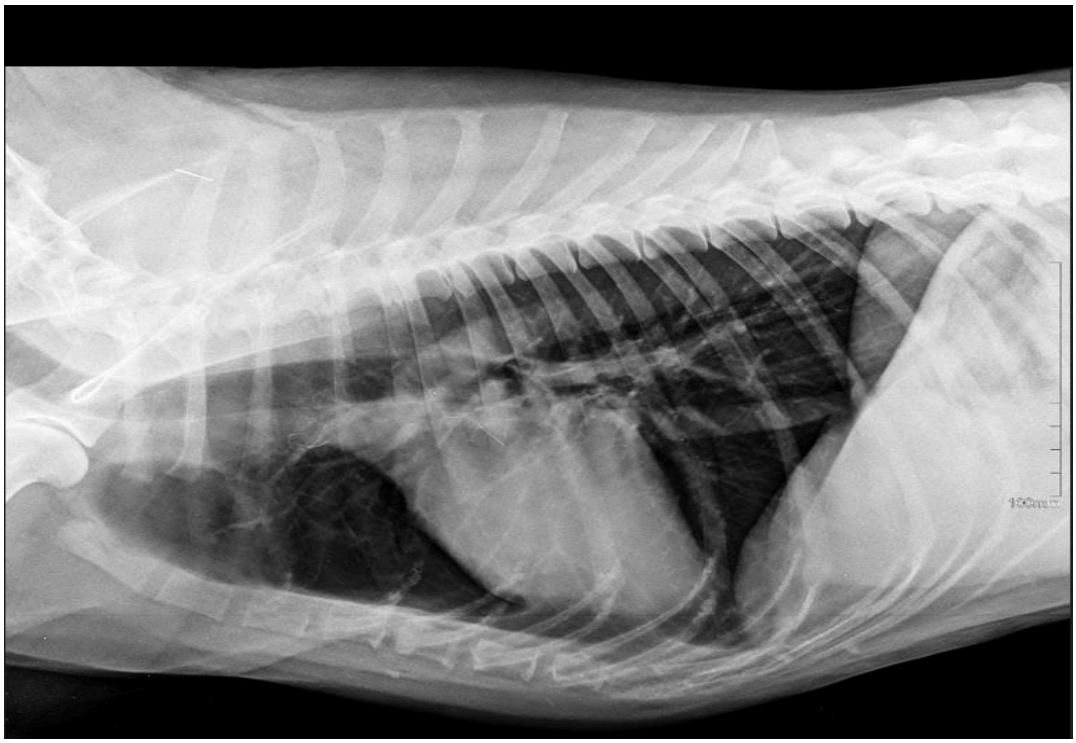

Ilustración 6

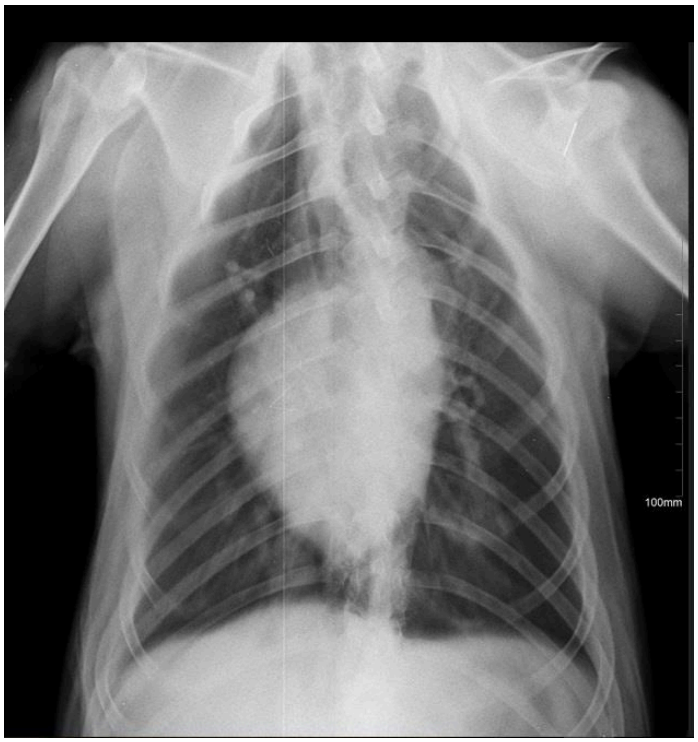

Ilustración 7

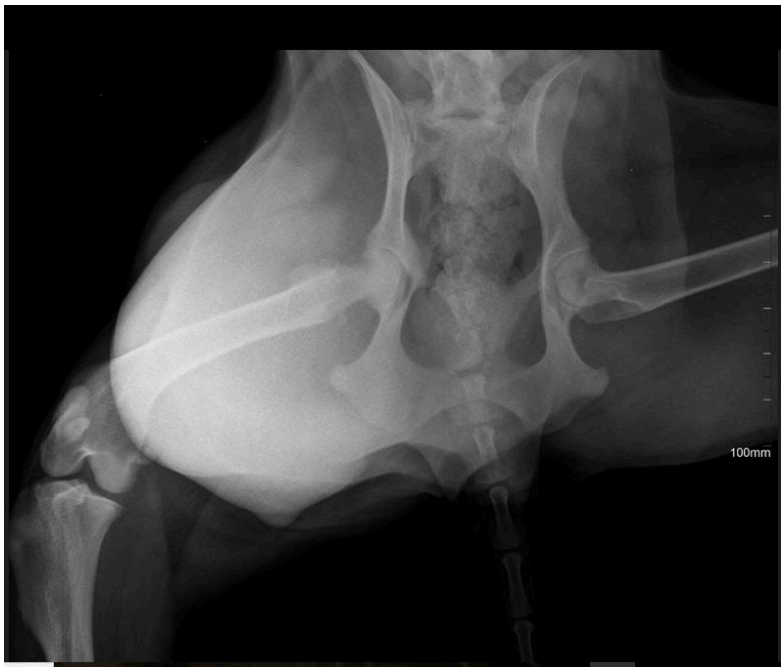

Ilustración 8



Ilustración 9

TIPO DE ANÁLISIS Y MUESTREO:

Citología de "masa" en MPD abarcando todo el glúteo de 15 cm, blanda con centro turgente, indolora y adherida al músculo (2 laminillas).

DESCRIPCIÓN:

Se observan muestras con moderada celularidad, predominando células de aspecto fusiforme con moderada anisocitosis, citoplasma en abundante cantidad de aspecto basófilo y en ocasiones vacuolado. Núcleo redondo a oval con moderada anisocariosis, patrón de cromatina granular grueso, nucléolos evidentes y moderada anisonucleolosis. Abundante cantidad de eritrocitos.

DIAGNÓSTICO Y COMENTARIOS:

Sarcoma de tejidos blandos.

Ilustración 10



Ilustración 11



Ilustración 12



Ilustración 13



Imagen 14



imagen 15

